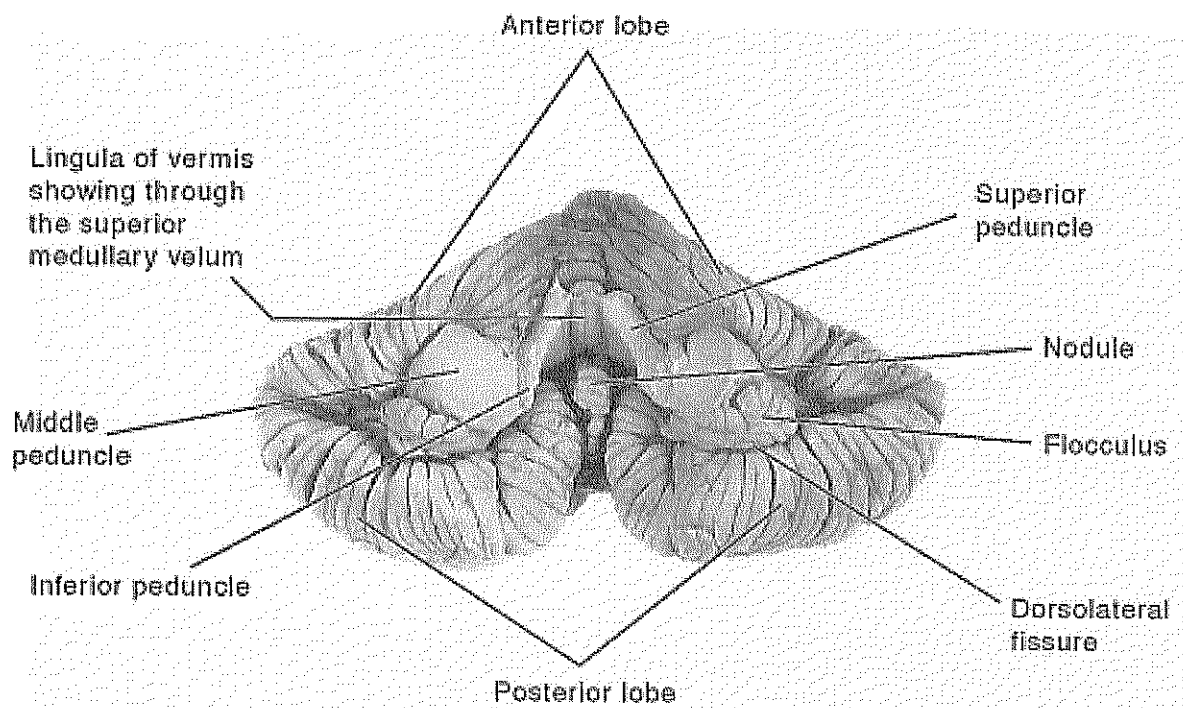


## เอกสารประกอบการสอน

### เรื่อง ประสาทกายวิภาคศาสตร์ของสมองน้อย



ผศ. ดร. อมิชาติ เงินสูงเนิน

สาขาวิชากายวิภาคศาสตร์

สำนักวิชาวิทยาศาสตร์

มหาวิทยาลัยเทคโนโลยีสุรนารี

## ประสาทกายวิภาคศาสตร์ของสมองน้อย

สมองน้อย (cerebellum) วางตัวอยู่ใน posterior cranial fossa ซึ่งอยู่ใต้ต่อสมองใหญ่ (cerebrum) และหลังต่อก้านสมอง (brainstem) โครงสร้างของ cerebellum มีความคล้ายคลึงกับ cerebrum คือ เนื้อสมองทางด้านนอกเป็น gray matter และเนื้อสมองทางด้านในเป็น white matter ซึ่งลักษณะของเนื้อสมองทางด้านนอกจะเป็นสันหนูน (gyrus) เรียกว่า folium และขนานข้างด้วยร่อง (sulcus) การวางตัวของ folium จะอยู่ในทิศทางซ้าย-ขวา หรือจากหูด้านหนึ่งไปหูอีกด้านหนึ่ง (ear to ear) โครงสร้างของ cerebellum ประกอบด้วย 3 ส่วน ได้แก่ 1) lateral hemisphere ด้านซ้าย 2) lateral hemisphere ด้านขวา และ 3) บริเวณกึ่งกลางมีลักษณะคล้ายตัวหนอน เรียกว่า vermis

### 1. การแบ่งส่วนย่อย (lobule) ของ vermis

โครงสร้างของ vermis ของมนุษย์สามารถแบ่งออกเป็น 9 ส่วนย่อย ได้แก่ 1) lingula, 2) centralis, 3) culmen, 4) clivus หรือ declive, 5) folium, 6) tuber, 7) pyramis, 8) uvula และ 9) nodule โดยส่วนย่อยต่างๆ สามารถใช้ร่องในการแยกออกจากกันดังต่อไปนี้

- Precentral fissure แยก lingula และ centralis
- Postcentral fissure แยก centralis และ culmen
- Primary fissure แยก culmen และ declive
- Posterior superior fissure แยก declive และ folium
- Horizontal fissure แยก folium และ tuber
- Prepyramidal fissure แยก tuber และ pyramis
- Postpyramidal fissure แยก pyramis และ uvula
- Posterolateral แยก uvula และ nodule

### 2. การแบ่งส่วนย่อย (lobule) ของ lateral hemisphere (รูปที่ 1)

โครงสร้างของ lateral hemisphere ของมนุษย์สามารถแบ่งออกเป็น 9 ส่วนย่อย ได้แก่ 1) ala centralis, 2) anterior semilunar, 3) posterior semilunar, 4) superior semilunar, 5) inferior

semilunar, 6) gracile, 7) biventer, 8) tonsil และ 9) flocculus โดยส่วนย่อยต่างๆ สามารถใช้ร่องในการแยกออกจากกันดังต่อไปนี้

- Postcentral fissure แยก ala centralis และ anterior semilunar
- Primary fissure แยก anterior semilunar และ posterior semilunar
- Posterior superior fissure แยก posterior semilunar และ superior semilunar
- Horizontal fissure แยก superior semilunar และ inferior semilunar
- Prepyramidal fissure แยก gracile ออกจาก biventer
- Postpyramidal fissure แยก biventer ออกจาก tonsil
- Posterolateral fissure แยก tonsil ออกจาก flocculus

### การแบ่งส่วน (lobe) ของ cerebellum (รูปที่ 2)

สำหรับ lateral hemisphere และ vermis สามารถแบ่งออกเป็น 3 ส่วน ได้แก่ 1) flocculonodular lobe, 2) anterior lobe และ 3) posterior lobe ซึ่งมีรายละเอียดดังต่อไปนี้

#### ● Flocculonodular lobe

Flocculonodular lobe เป็นสมองส่วนที่มีขนาดเล็กที่สุดของ cerebellum ซึ่งสมองส่วนนี้จัดเป็นสมองส่วนที่เก่าแก่มากที่สุด (archicerebellum) โครงสร้างของ flocculonodular lobe สามารถแยกออกจาก posterior lobe ด้วย posterolateral fissure โดยการทำงานของสมองส่วนนี้จะรับข้อมูลส่วนใหญ่มาจาก vestibular nuclei ดังนั้น สมองส่วนนี้อาจเรียกว่า vestibulocerebellum ซึ่งทำหน้าที่เกี่ยวกับการทรงตัว สำหรับโครงสร้างของ vermis และ lateral hemisphere ที่อยู่ใน flocculonodular lobe ได้แก่ nodule และ flocculus ตามลำดับ

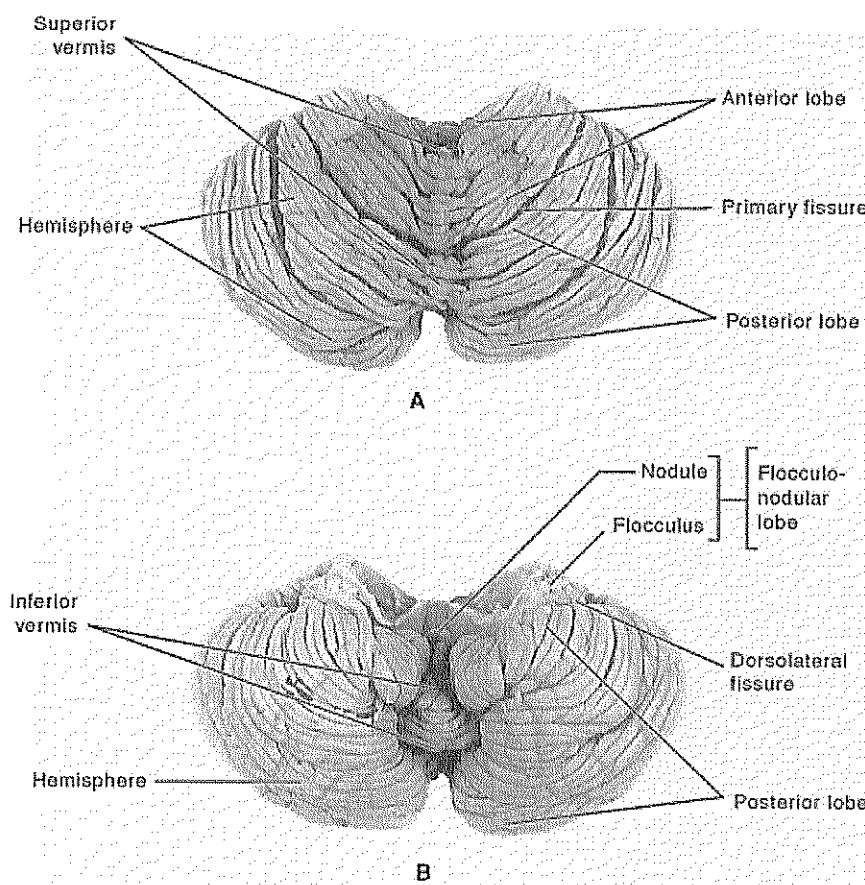
#### ● Anterior lobe

Anterior lobe เป็นสมองส่วนที่อยู่ทางด้านหน้าสุด ซึ่งสามารถแยกออกจาก posterior lobe ด้วย primary fissure สำหรับวิวัฒนาการของ anterior lobe เป็นส่วนที่พัฒนาต่อมาจาก flocculonodular lobe ดังนั้นจึงจัดเป็นสมองที่มีวิวัฒนาการกลางแก่กลางใหม่ (paleocerebellum) โดยข้อมูลส่วนใหญ่มาจากไขสันหลัง (spinal cord) ดังนั้น สมองส่วนนี้จึงอาจเรียกว่า spinocerebellum ซึ่ง

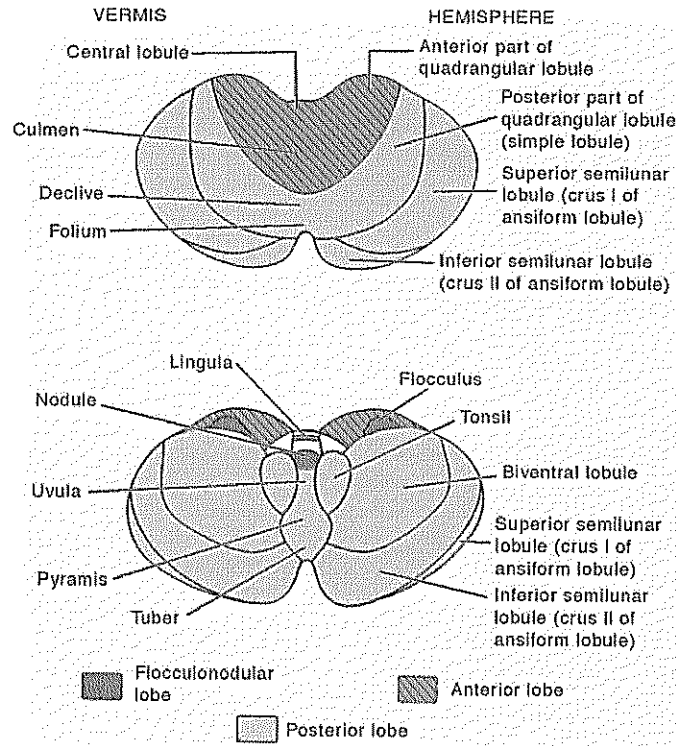
ทำงานเกี่ยวข้องกับการควบคุมความตึงตัวของกล้ามเนื้อ (muscle tone) สำหรับโครงสร้างของ vermis ที่อยู่ในส่วนของ anterior lobe ได้แก่ lingula, centralis และ culmen และโครงสร้างของ lateral hemisphere ได้แก่ ala centralis และ anterior semilunar

### ● Posterior lobe

Posterior lobe เป็นสมองส่วนที่มีขนาดใหญ่ที่สุดของ cerebellum ซึ่งสามารถแยกออกจาก anterior lobe ด้วย primary fissure และแยกออกจาก flocculonodular lobe ด้วย posterolateral fissure สำหรับวิวัฒนาการของ posterior lobe เป็นสมองส่วนที่ใหม่ที่สุดของ cerebellum (neocerebellum) และรับข้อมูลมาจาก cerebrum ดังนั้นสมองส่วนนี้จึงอาจเรียกว่า cerebrocerebellum ซึ่งทำหน้าที่เกี่ยวข้องกับการประสานงานการเคลื่อนไหวของกล้ามเนื้อส่วนต่างๆ (co-ordination of voluntary movement) สำหรับโครงสร้างของ vermis ที่อยู่ใน posterior lobe ได้แก่ declive, folium, tuber, pyramis และ uvula และโครงสร้างของ lateral hemisphere ได้แก่ posterior semilunar, superior semilunar, inferior semilunar, gracile, biventer และ tonsil



รูปที่ 1 แสดงร่องแบ่ง cerebellum ออกเป็น lobe ต่างๆ (ที่มา Kiernan; 2009)



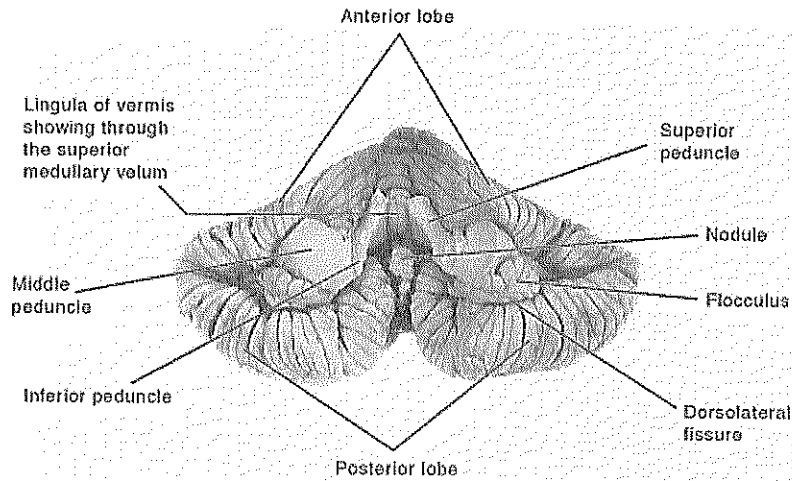
รูปที่ 2 แสดง lobe ของ cerebellum ประกอบด้วย anterior lobe, posterior lobe และ flocculonodular lobe (ที่มา Kiernan; 2009)

### 3. ช่องทางติดต่อของ cerebellum (Cerebellar peduncle)

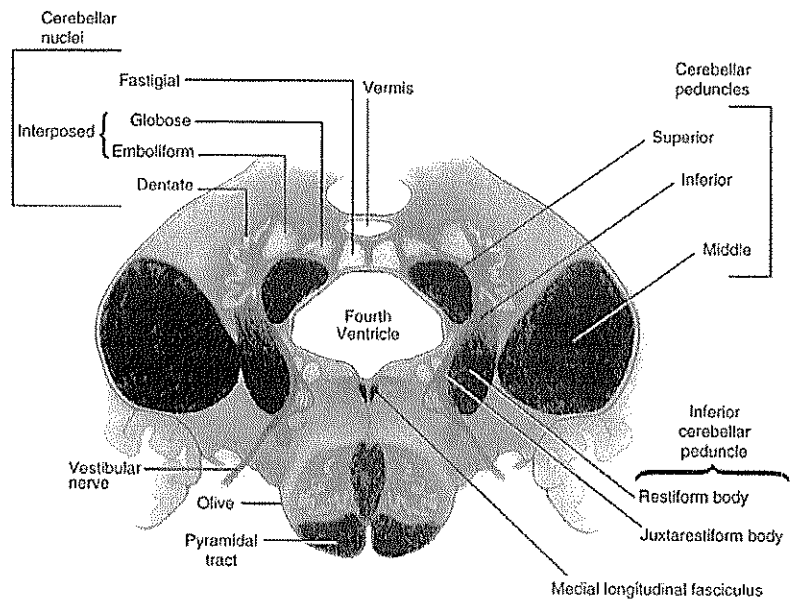
ช่องทางติดต่อของ cerebellum กับส่วนต่างๆ ของก้านสมองสามารถแบ่งออกเป็น 3 ช่องทาง ได้แก่ inferior cerebellar peduncle, middle cerebellar peduncle และ superior cerebellar peduncle (รูปที่ 3) ซึ่งมีรายละเอียดดังต่อไปนี้

#### 3.1 Inferior cerebellar peduncle (รูปที่ 4)

Inferior cerebellar peduncle เป็นช่องทางติดต่อของ cerebellum กับ medulla oblongata โครงสร้างที่สำคัญที่สามารถพบได้ 2 ส่วน คือ 1) restiform body วางตัวอยู่ทางด้าน lateral part ซึ่งกลุ่มของเส้นใยประสาทที่อยู่ในส่วนนี้มาจากไขสันหลังและก้านสมอง คือ dorsal spinocerebellar tract, ventral spinocerebellar tract, olivocerebellar tract, reticulocerebellar tract และ trigeminocerebellar tract และ 2) juxtarestiform body วางตัวอยู่ทางด้าน medial part ซึ่งประกอบด้วยกลุ่มเส้นใยประสาทที่นำข้อมูลเข้าสู่ cerebellum เรียกว่า mossy fiber



รูปที่ 3 แสดงโครงสร้างของ cerebellum เพื่อติดต่อกับก้านสมอง ประกอบด้วย superior cerebellar peduncle, middle cerebellar peduncle และ inferior cerebellar peduncle (ที่มา Kiernan; 2009)



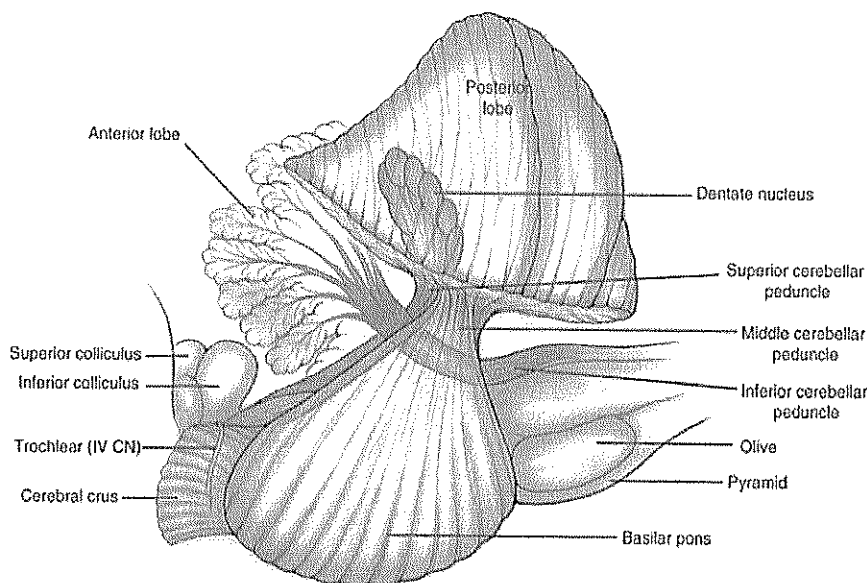
รูปที่ 4 แสดงช่องทางติดต่อของ cerebellum และกลุ่มของเส้นใยประสาทผ่านทาง inferior cerebellar peduncle (ที่มา Young และคณะ 2007)

### 3.2 Middle cerebellar peduncle

Middle cerebellar peduncle เป็นช่องทางติดต่อระหว่าง cerebellum และ pons ซึ่งบางครั้งอาจเรียกว่า brachium pontis โดย middle cerebellar peduncle เป็นโครงสร้างที่ออกมาจาก basilar part ของ pons ซึ่งข้อมูลส่วนใหญ่จะออกมา nuclei ของ pons เรียกว่า pontine nuclei และกลุ่มของเส้นใยประสาท เรียกว่า pontocerebellar fibers (รูปที่ 5)

### 3.3 Superior cerebellar peduncle

Superior cerebellar peduncle เป็นช่องทางติดต่อระหว่าง cerebellum และ midbrain ซึ่งบางครั้งอาจเรียกว่า brachium conjunctivum โดยข้อมูลจากกลุ่ม deep nuclei ของ cerebellum จะติดต่อกับ red nucleus หรือ thalamic nucleus ผ่านทาง superior cerebellar peduncle (รูปที่ 5)



รูปที่ 5 แสดงช่องทางติดต่อของ cerebellum และกลุ่มของเส้นใยประสาทผ่านทาง middle cerebellar peduncle และ superior cerebellar peduncle (ที่มา Young และคณะ 2007)

#### 4. ชั้น cortex ของ cerebellum

Cortex ของ cerebellum สามารถแบ่งออกเป็น 3 ชั้น ได้แก่ 1) molecular cell layer ประกอบด้วย stellate cell และ basket cell ซึ่งเส้นใยประสาทที่พบส่วนใหญ่เป็น dendrite ของ Purkinje cell, 2) Purkinje cell layer ประกอบด้วย cell body ของ Purkinje cell และ 3) granular layer ประกอบด้วย granule cell และ golgi cell (รูปที่ 6 และ 7)

##### 4.1 Granule cell

Granule cell อยู่ในชั้น granular cell layer ซึ่งเป็นเซลล์ประสาทชนิดเดียวของ cerebellum ที่ทำหน้าที่กระตุ้นการทำงานของเซลล์ประสาทชนิดอื่นๆ และเป็นเซลล์ประสาทที่มีจำนวนมากที่สุดใน cerebellum โดย axon ของ granule cell จะยื่นเข้าไปใน molecular cell layer และแยกออกเป็น T-shaped เรียกว่า parallel fibers ซึ่งจะขนานไปกับความยาวของ folium สำหรับหน้าที่ของ

granule cell จะทำหน้าที่สร้าง glutamate เพื่อกระตุ้นการทำงานของ Purkinje cell, stellate cell, basket cell, และ golgi cell

#### 4.2 Golgi cell

Cell body ของ golgi cell อยู่ในชั้น granular cell layer แต่ dendrite จะยื่นขึ้นไปในชั้น molecular cell layer ซึ่งแตกกิ่งออกคล้ายกับต้นไม้ (dendritic trees ramify) สำหรับการทำงานของ golgi cell จะสร้าง GABA เพื่อยับยั้งการทำงานของ granule cell

#### 4.3 Purkinje cell

Purkinje cell เป็นเซลล์ประสาทที่มีขนาดใหญ่ที่สุดของ cerebellum รูปร่างของเซลล์จะคล้ายกับขวดชมพู่ (flask-shaped) ซึ่งเซลล์จะเรียงตัวชั้นเดียวในชั้น Purkinje cell layer และ dendrite จะยื่นเข้าไปในชั้นของ molecular cell layer ส่วน axon จะยื่นผ่านชั้น granular cell layer เพื่อ synapse กับ deep cerebellar nuclei และ vestibular nuclei

#### 4.4 Stellate cell

Stellate cell เป็นเซลล์ที่อยู่ในชั้น molecular cell layer ซึ่งเชื่อว่าทำหน้าที่สร้างและหลั่ง taurine เพื่อยับยั้งการทำงานของ Purkinje cell สำหรับการทำงานของ stellate cell จะได้รับการกระตุ้นจาก granule cell ผ่านทาง parallel fiber

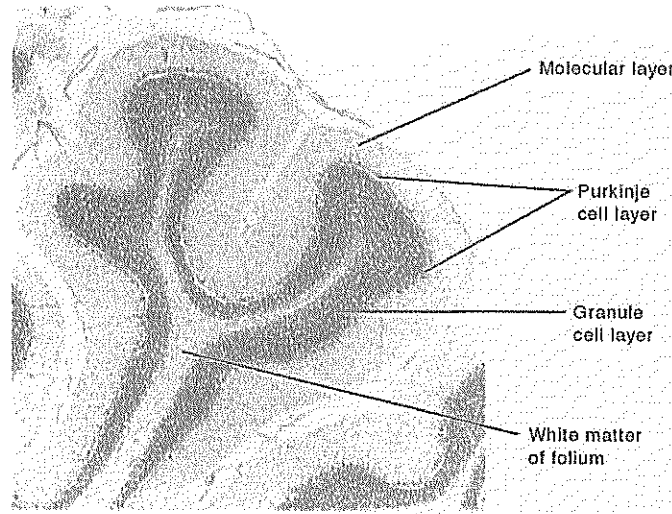
#### 4.5 Basket cell

Basket cell เป็น inhibitory interneuron ในชั้น molecular cell layer เช่นเดียวกับ stellate cell แต่จะอยู่ลึกกว่า ซึ่งจะอยู่ชิดกับชั้น Purkinje cell layer โดย axon ของ basket cell จะมีลักษณะคล้ายตะกร้า (basket-liked) เพื่อหุ้ม cell body ของ Purkinje cell สำหรับหน้าที่จะสร้างและหลั่ง GABA เพื่อยับยั้งการทำงานของ Purkinje cell

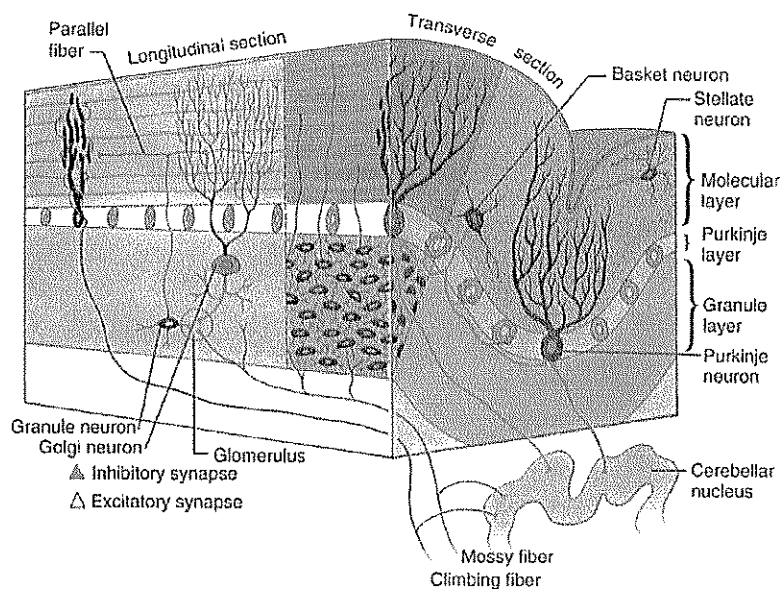
สำหรับเส้นใยประสาทที่นำข้อมูลขาเข้าของ cerebellum สามารถจัดเป็น 2 กลุ่ม ได้แก่ climbing fiber และ mossy fiber โดย climbing fiber เป็นกลุ่มของเส้นใยประสาทที่ออกมาจาก inferior olivary nucleus เรียกว่า olivocerebellar tract ซึ่งผ่านมาทาง inferior cerebellar peduncle เพื่อมา synapse กับ cell body ของ Purkinje cell และแยกให้ collateral branch เพื่อ synapse กับ deep cerebellar nuclei การ synapse ของ climbing fiber เป็นการกระตุ้นการทำงาน เพราะมีการสารสื่อประสาทชนิดหลั่ง glutamate



สำหรับเส้นใยประสาทกลุ่ม mossy fiber จะ synapse กับ dendrite ของ granule cell และ axon ของ golgi cell ซึ่งลักษณะที่ synapse จะเป็นกลุ่มคล้ายดอกกุหลาบ (rosettes) นอกจากนี้ mossy fiber ยังมีการแตกแขนง collateral branch เพื่อ synapse กับ deep cerebellar nuclei ซึ่งการทำงานของ mossy fiber จะกระตุ้นการทำงานของเซลล์ประสาทอื่นๆ เพราะมีการหลั่งสารสื่อประสาทชนิด glutamate



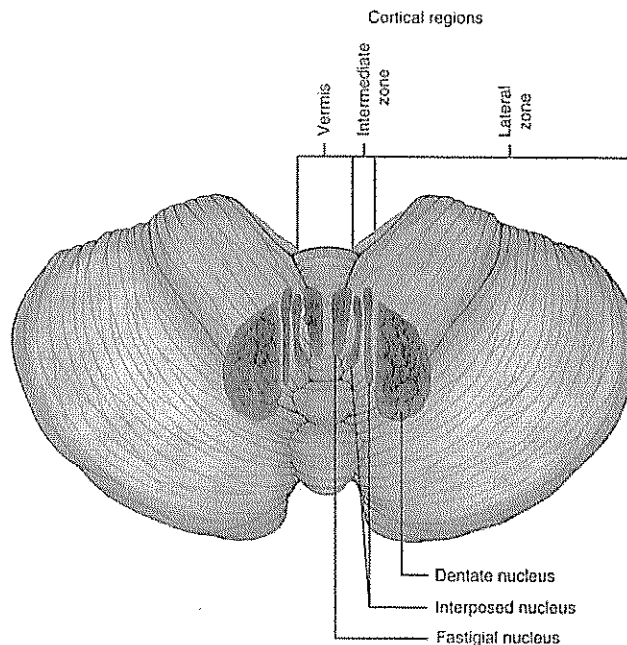
รูปที่ 6 แสดงโครงสร้างของ cerebellum ชั้น cortex ประกอบด้วย molecular layer, Pukinje layer และ granular layer ซึ่งแกกกลางของ cortex คือ white matter (ที่มา Kiernan; 2009)



รูปที่ 7 แสดงเส้นใยประสาทที่ผ่านเข้า-ออก ของ cerebellum และตำแหน่งของเซลล์ประสาทที่อยู่ในชั้น cerebellar cortex (ที่มา Young และคณะ 2007)

## 5. Deep cerebellar nuclei (รูปที่ 8)

กลุ่มเซลล์ประสาทที่ฝังตัวอยู่ใน white matter ของ cerebellum สามารถจัดแบ่งออกเป็น 4 กลุ่ม ได้แก่ 1) fastigial nucleus, 2) globose nucleus, 3) emboliform nucleus และ dentate nucleus ซึ่งเรียงจากด้าน medial ออกมาสู่ lateral ตามลำดับ สำหรับ globose และ emboliform nuclei สามารถเรียกรวมเป็นกลุ่มเดียวกัน คือ interpose nucleus



รูปที่ 8 แสดงตำแหน่งของ deep cerebellar nuclei ประกอบด้วย fastigial nucleus, interposed nucleus และ dentate nucleus (ที่มา Young และคณะ 2007)

## 6. ข้อมูลขาเข้าและขาออกของ cerebellum (รูปที่ 9 10 และ 11)

### 6.1 Dorsal spinocerebellar tract

- Dorsal spinocerebellar tract ผ่านมาทาง inferior cerebellar peduncle จัดเป็น mossy fiber ซึ่งทำหน้าที่นำข้อมูลเกี่ยวกับการรับรู้ของ touch และ pressure เรียกว่า proprioceptive ของลำตัว (trunk) และรยางค์ล่าง (lower extremity) มาแปลผลที่ cerebellum

- โดยเซลล์ประสาทลำดับที่ 1 คือ bipolar neurons ที่อยู่ใน dorsal root ganglion และ axon จะเข้ามา synapse กับเซลล์ประสาทที่อยู่ใน posterior gray horn ของไขสันหลัง คือ nucleus dorsalis ซึ่งเป็นเซลล์ประสาทลำดับที่ 2 ซึ่ง axon จะไปอยู่บริเวณ lateral funiculus ด้านเดียวกัน (uncross nerve fiber)

- เนื่องจาก nucleus dorsalis สามารถพบเฉพาะ C8-L3 ดังนั้น การรับรู้เกี่ยวกับ proprioceptive ของระดับที่อยู่ต่ำกว่า L3 จะฝากเส้นใยประสาทมากับ fasciculus gracilis การฝากเส้นใยประสาทนี้ทำให้เซลล์ประสาทของ nucleus dorsalis ของ lumbar segment ล่างๆ มีจำนวนมาก เพื่อรอการ synapse กับเส้นใยประสาทที่ฝากมากับ fasciculus gracilis นั้นเอง

## 6.2 Dorsal external arcuate fiber

- สำหรับการรับรู้เกี่ยวกับ proprioceptive ของร่างกายในระดับที่สูงกว่า C8 (arm และ neck) จะฝากเส้นใยประสาทของ Fasciculus cuneatus ซึ่งจะเข้าไป synapse กับ lateral cuneate nucleus หรือ accessory cuneate nucleus

- โดย axon ของ lateral cuneate nucleus จะรวมกันเป็น dorsal external arcuate fiber ผ่านไปทาง inferior cerebellar peduncle ดังนั้น การรับรู้เกี่ยวกับ proprioceptive ของร่างกายจึงสามารถส่งไปแปลผลที่ cerebellum ได้ 2 ช่องทาง คือ 1) dorsal spinocerebellar tract และ dorsal external arcuate fiber

## 6.3 Ventral spinocerebellar tract

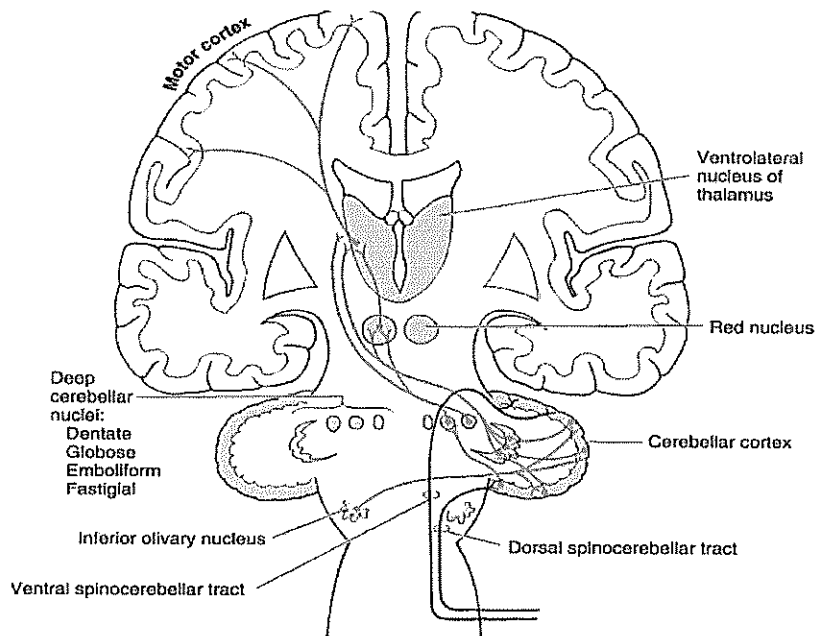
- Ventral spinocerebellar tract สามารถพบได้ตลอดไขสันหลัง โดยทำหน้าที่นำข้อมูลเกี่ยวกับ proprioceptive ของร่างกายขึ้นไปแปลผลที่ cerebellum ซึ่งผ่านขึ้นไปทาง superior cerebellar peduncle

- สำหรับเซลล์ประสาทลำดับที่ 1 สามารถพบได้ที่ dorsal root ganglion และให้ axon ออกไป synapse กับเซลล์ประสาทของ posterior gray horn ของไขสันหลังทุกระดับ

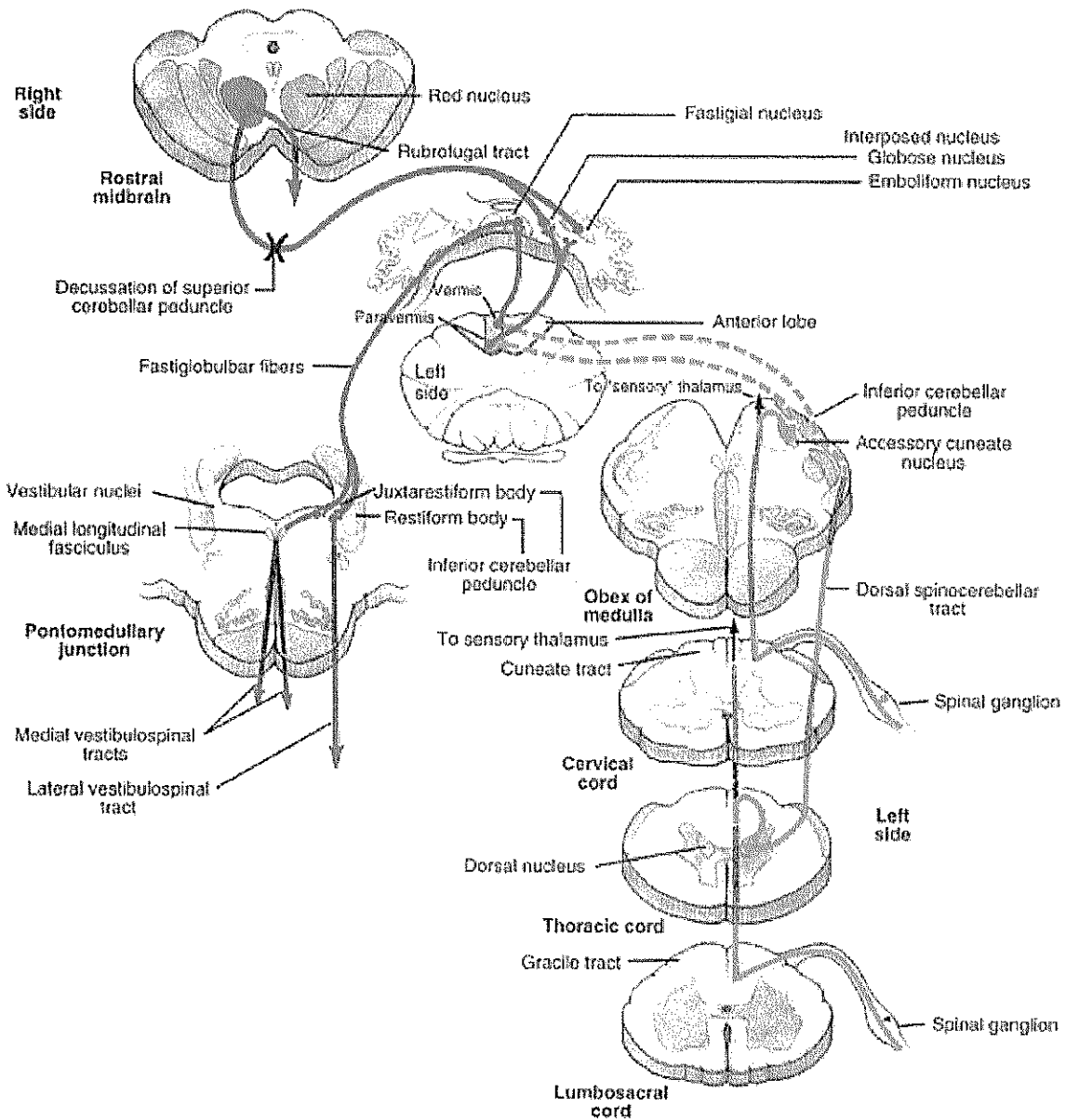
- สำหรับ axon ของเซลล์ประสาทใน posterior gray horn จะรวมกันเป็น ventral spinocerebellar tract ซึ่งสามารถแยกออกเป็น 2 ส่วน คือ 1) ส่วนที่อยู่ lateral funiculus ด้านเดียวกัน (ipsilateral) และ 2) ส่วนที่อยู่ lateral funiculus ซีกตรงข้าม (contralateral)

- สำหรับ ventral spinocerebellar tract ที่มีการ cross ไปยังด้านตรงข้าม เมื่อผ่าน superior cerebellar peduncle เพื่อเข้าสู่ cerebellum จะมีการ cross ของเส้นใยประสาทกลับมายัง cerebellum ด้านเดียวกับตอนที่ข้อมูลเข้ามา ดังนั้น การแปลผลของ cerebellum จะแปลผลของข้อมูลด้านเดียวกันเท่านั้น

สำหรับข้อมูลเกี่ยวกับ touch และ pressure จากทั้ง 3 tract จะเข้าสู่ spinocerebellar cortex ซึ่งได้กล่าวไว้ข้างต้น โดย axon จาก spinocerebellar tract จะไป synapse ที่ cerebellar cortex และ deep cerebellar nuclei ได้แก่ fastigial nucleus และ interpose nuclei (globose และ emboliform nuclei) ซึ่ง deep cerebellar nuclei เหล่านี้จะมีการติดต่อกับ central group ของ reticular formation ซึ่งมีผลต่อการควบคุมการทำงานและความตื่นตัวของกล้ามเนื้อโครงร่างด้านเดียวกันผ่านทาง reticulospinal fiber นอกจากนี้ axon จาก deep cerebellar nuclei ยังส่งไป synapse หรือผ่าน red nucleus ของ midbrain เพื่อไป synapse กับ ventrolateral nucleus ของ thalamus ซึ่งจาก thalamus จะให้ axon ไป synapse กับเซลล์ประสาทของ motor cortex ของ cerebrum ต่อไป



รูปที่ 9 แสดงกลุ่มของเส้นใยประสาทที่ผ่านเข้า คือ ventral และ dorsal spinocerebellar tract และเส้นใยที่ออกจาก cerebellum คือ เส้นใยที่ออกจาก deep cerebellar nuclei เพื่อไปสิ้นสุดที่ thalamus (ที่มา Young และคณะ 2007)



รูปที่ 10 แสดงกลุ่มของเส้นใยประสาท dorsal spinocerebellar tract และ dorsal external acuate fiber (ที่มา Young และคณะ 2007)

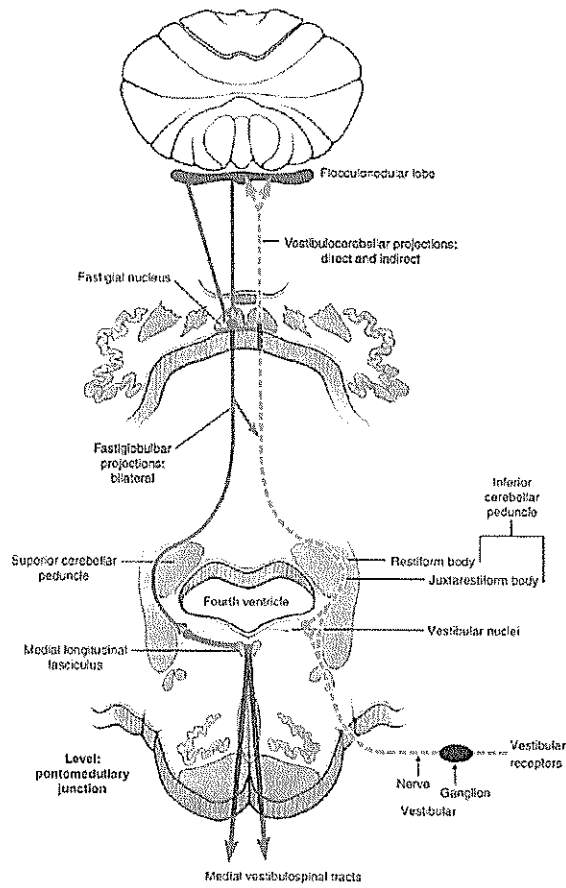
#### 6.4 Spino-olivary tract และ Olivocerebellar tract (รูปที่ 13)

- Spino-olivary tract ทำหน้าที่นำข้อมูลเกี่ยวกับ proprioceptive ของ cervical segment และ upper thoracic segment มาแปลผลที่ cerebellum เช่นเดียวกัน
- โดยเซลล์ประสาทตัวแรกอยู่ที่ dorsal root ganglion ซึ่ง axon จะ synapse กับเซลล์ประสาทของ posterior gray horn

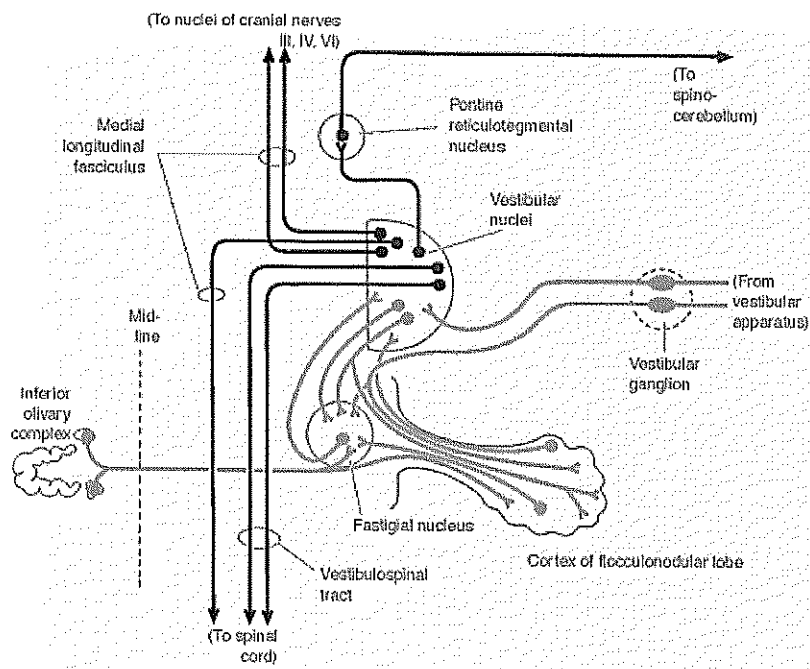
- เซลล์ของ posterior gray horn จะให้ axon ข้ามไปอยู่ที่ด้านตรงข้ามบริเวณ anterior white commissure กลายเป็น spino-olivary tract เพื่อไป synapse ที่ olivary nuclear complex
- โครงสร้างของ olivary nuclear complex สามารถพบได้บริเวณ olive ของ medulla oblongata ซึ่งภายในประกอบด้วย inferior olivary nucleus และ accessory olivary nucleus
- สำหรับเส้นใยประสาทที่ออกจาก olivary nuclear complex จะข้ามไปยังด้านตรงข้าม เรียกว่า olivocerebellar tract ซึ่งเส้นใยประสาทจะเข้าสู่ cerebellum เป็น climbing fiber เพื่อไปสิ้นสุดที่ fastigial nucleus และ flocculonodular lobe

### 6.5 Vestibulocerebellar tract และ direct root จาก vestibular ganglion

- ข้อมูลการทรงตัวที่ออกมาจาก vestibular ganglion สามารถมาสิ้นสุดที่ cerebellum ได้ 2 ช่องทาง คือ 1) vestibulocerebellar tract ซึ่ง axon ของ bipolar neurons ที่อยู่ใน vestibular ganglion ต้องมา synapse ที่ inferior vestibular nuclei แล้วเซลล์ประสาทของ vestibular nuclei จะให้ axon ออกมาเพื่อมาสิ้นสุดที่ cerebellum และ 2) direct root จาก bipolar neurons เพื่อเข้ามาสิ้นสุดที่ cerebellum ซึ่งไม่ต้องผ่านการ synapse ที่ vestibular nuclei เลย
- สำหรับ vestibulocerebellar tract และ direct root ของ vestibular ganglion จะเดินทางผ่านทาง juxtarestiform body ของ inferior cerebellar peduncle เพื่อไปสิ้นสุดที่ fastigial nucleus และ cortex ของ cerebellum ในส่วนที่เรียกว่า vestibulocerebellum ที่ได้กล่าวไว้ข้างต้น
- โดยส่วนใหญ่ axon จาก Purkinje cell ของ cerebellar cortex จะไป synapse ที่ fastigial nucleus และบางส่วนไป synapse ที่ vestibular nuclei นอกจากนี้ fastigial nucleus จะให้ axon ออกไป synapse ที่ vestibular nuclei เช่นเดียวกัน
- สำหรับ vestibular nuclei จะให้ axon ออกไปเป็น medial vestibulospinal tract ทั้งด้านเดียวกันและด้านตรงข้าม ผ่านทาง medial longitudinal fasciculus และ lateral vestibulospinal tract ด้านเดียวกัน เพื่อควบคุมความตึงตัวของกล้ามเนื้อเพื่อตอบสนองต่อการทรงตัว (รูปที่ 12)
- นอกจากนี้ vestibular nuclei ยังให้ axon ผ่านทาง medial longitudinal fasciculus เพื่อควบคุมการทำงานของกล้ามเนื้อลูกตาผ่านทางเส้นประสาทสมองคู่ที่ 3 4 และ 6 เพื่อให้เคลื่อนไหวสัมพันธ์กับการเคลื่อนที่ของศีรษะด้วย (รูปที่ 13)



รูปที่ 12 แสดงการติดต่อระหว่าง cerebellum และ vestibular nucleus (ที่มา Young และคณะ 2007)

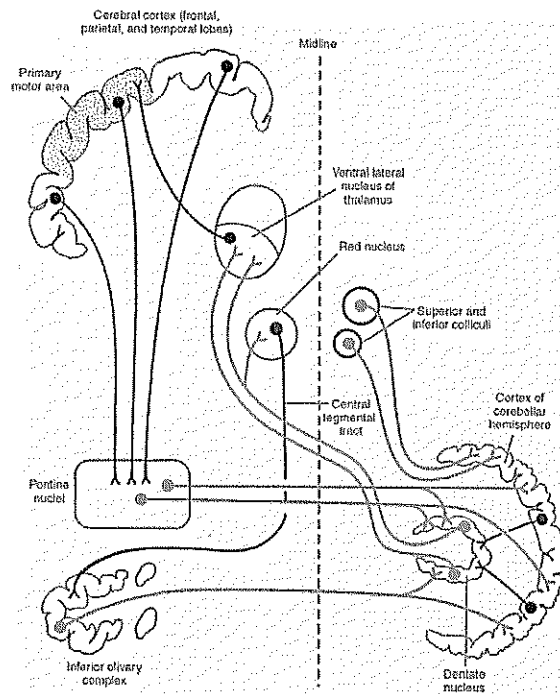


รูปที่ 13 แสดงกลุ่มเส้นใยประสาทที่ผ่านเข้าและออกของ fastigial nucleus และ cerebellar cortex ของ cerebellum (ที่มา Kiernan; 2009)

## 6.6 Pontocerebellar fiber (รูปที่ 14)

- Pontocerebellar fiber มีจุดเริ่มต้นจาก axon ของ pontine nuclei ด้านตรงข้าม ซึ่งจะไป synapse กับ dentate nucleus และ cerebellar cortex (vermis ของ posterior lobe)
- โดยข้อมูลของ pontocerebellar fiber ได้มาจาก cerebropontine tract ซึ่งส่วนใหญ่มาจาก frontal lobe และ parietal lobe และบางส่วนได้มาจาก occipital lobe และ temporal lobe ด้วยเช่นกัน
- นอกจากนี้ vermis ของ posterior lobe ยังได้รับข้อมูลมา tectocerebellar tract จาก superior colliculus, inferior colliculus ของ midbrain ด้านเดียวกัน และ inferior olivary nucleus จากด้านตรงข้ามด้วย ซึ่ง inferior olivary nucleus ถูกควบคุมการทำงานด้วย red nucleus ผ่านทาง central tegmental tract
- สำหรับ Purkinje cell ของ cerebral cortex จะให้ axon ออกมา synapse กับ dentate nucleus
- Dentate nucleus จะให้ axon ส่วนใหญ่ข้ามไปยังด้านตรงข้าม ซึ่งจะผ่าน red nucleus เพื่อไป synapse ที่ ventrolateral nucleus ของ thalamus เรียกว่า dentatothalamic tract และ axon บางส่วนของ dentate nucleus จะให้ collateral branch เพื่อ synapse กับ red nucleus ก่อนที่จะไป synapse กับ thalamic nucleus เรียกว่า dentatorubrothalamic tract
- สำหรับ thalamic nucleus จะให้ axon ออกไป synapse ที่ primary motor area ของ frontal lobe
- สำหรับหน้าที่ของ pontocerebellar fiber จะควบคุมการทำงานของ corticospinal, corticoreticular และ reticulospinal pathways ให้มีการทำงานที่ราบเรียบและต่อเนื่องกัน เรียกว่า stabilizing circuit





รูปที่ 14 แสดงวงจรของ stabilizing circuit ซึ่งควบคุมการทรงตัวของร่างกาย (ที่มา Kiernan; 2009)

### เอกสารอ้างอิง

1. Kiernan JA. The Human Nervous System. 9<sup>th</sup> edition; Philadelphia: Lippincott Williams; 2009
2. Young PA., Young PH., Tolbert DL. Basic Clinical Neuroscience. 2<sup>nd</sup> edition, Philadelphia: Lippincott Williams; 2008
3. Haines DE. Neuroanatomy. 7<sup>th</sup> edition, Philadelphia: Lippincott Williams; 2008
4. Fix JD. Neuroanatomy. 4<sup>th</sup> edition, Philadelphia: Lippincott Williams; 2007
5. FitzGerald MJT., Gruener G., Mtui E. Clinical Neuroanatomy and Neuroscience. 5<sup>th</sup> edition, Elsevier Saunders; 2007
6. Patestas MA, Gartner LP. A textbook of neuroanatomy. 1<sup>st</sup> edition; Blackwell publishing; 2006
7. Waxman SG. Clinical Neuroanatomy. 25<sup>th</sup> edition, New York: McGraw-Hill, 2003
8. Felten DL., Shetty AN. NETTER'S ATLAS OF NEUROSCIENCE. 2<sup>nd</sup> edition; Elsevier Saunders; 2009